

## AUSÊNCIA DO TRONCO BRAQUIOCEFÁLICO EM CÃO (*Canis familiaris*)

FILADELPHO, André Luís

CAMPOS, Valêncio José de Mattos  
Docentes do Curso de Medicina Veterinária da FAMED, Garça-SP.

GUAZZELLI-FILHO, Joffre

SILVA, Ricardo de Carvalho Pinto e  
Docentes do Curso de Medicina Veterinária da FMVZ-UNESP, Botucatu-SP.

ALVIM, Nivaldo César  
Acadêmico do Curso de Medicina Veterinária da FAMED, Garça-SP.


BIRCK, Arlei José  
Pós-graduando, Anatomia dos Animais Domésticos e Silvestres, FMVZ-USP, São Paulo-SP.

### RESUMO

O suprimento sanguíneo para a cabeça, pescoço, porção cranial do tórax e membros torácicos dos mamíferos, tem sua origem na artéria aorta por intermédio de dois grandes vasos que emergem do arco aórtico: o tronco braquiocefálico e a artéria subclávia esquerda. O presente trabalho descreve que do arco aórtico de um cão adulto, SRD e 6 anos de idade, surgia como primeiro ramo, um tronco bicarotídeo originando as duas artérias carótidas comuns, como segundo ramo, a artéria subclávia esquerda e emergindo isoladamente da convexidade do arco aórtico como terceiro ramo a artéria subclávia direita, não havendo, portanto, a presença de um tronco braquiocefálico.

Palavras-chave: anatomia veterinária, tronco braquiocefálico, coração, cão.

Tema Central: Medicina Veterinária



## ABSTRACT

The sanguine supply for the head, neck, cranial portion of the thorax and thoracic members of the mammals, has its origin in the artery aorta through two great vases that emerge of the arch aortic: the log brachiocephalic stem and the artery left subclavian. The present work describes that of the arch aortic of an adult dog, without defined race and 6 years of age, it appeared as first branch a log bicarotic stem originating the two arteries common carotids, as second branch, the artery left subclavian and emerging separately of the convexity of the arch aortic as third branch the artery right subclavian, not having, therefore, the presence of a log brachiocephalic stem.

Keywords: veterinary anatomy, braquiocefalic trunk, heart, dog


## 1- INTRODUÇÃO

Da convexidade do arco da aorta surge o tronco braquiocefálico e, separadamente, a artéria subclávia esquerda. De uma maneira variável o tronco braquiocefálico divide-se em duas artérias carótidas comuns e na artéria subclávia direita. A artéria carótida comum esquerda normalmente é a primeira a separar-se (do tronco braquiocefálico; às vezes as artérias carótidas comuns (direita e esquerda) e a artéria subclávia direita surgem separadamente, resultantes de uma trifurcação do tronco braquiocefálico). Ocasionalmente, a artéria subclávia direita é o primeiro ramo, com o tronco bicarótideo estendendo-se cranialmente durante o seu trajeto (SISSON & GROSSMAN, 1986).

Segundo Dyce *et al.* (1997), a convexidade do arco aórtico dá origem ao tronco braquiocefálico e, a uma curta distância do mesmo, à artéria subclávia esquerda. O tronco emite as duas artérias carótidas comuns, e, continua-se pela artéria subclávia direita.

Schaller *et al.* (1999), faz a descrição das seguintes estruturas anatômicas:

**O tronco braquiocefálico** é considerado como “um grande vaso” dirigido craniodorsalmente, que tem origem no arco aórtico. Estende-se até sua bifurcação na artéria subclávia direita e no tronco bicarótideo, ou, quando este está ausente, a artéria carótida comum direita.



**O tronco bicarotídeo** é um tronco comum para as artérias carótidas comuns esquerda e direita. Tem origem no tronco braquiocefálico, estando habitualmente ausente nos carnívoros, e excepcionalmente em eqüinos, suínos e ruminantes.

**A artéria carótida comum** é um tronco bilateral direcionado cranialmente, e que origina às artérias carótidas externa e interna. Tem origem no tronco braquiocefálico por meio do tronco bicarotídeo (ocasional).


**A artéria subclávia esquerda** tem origem no arco aórtico (carnívoros e suínos), ou no tronco braquiocefálico (ruminantes e eqüinos).

**A artéria subclávia direita** origina-se no tronco braquiocefálico.

Em observações havidas em aulas práticas constatamos que no cão, habitualmente, a artéria aorta, após emitir as artérias coronárias direita e esquerda (seus primeiros colaterais), percorre um curto trecho (aorta cranial) e curva-se no sentido crânio-dorso-caudal (arco aórtico) para, então, continuar-se caudalmente como aorta torácica e, depois como aorta abdominal, e também, o primeiro ramo da convexidade do arco aórtico é o tronco braquiocefálico que, ainda no cão, emite inicialmente a artéria carótida comum esquerda, depois a artéria carótida comum direita (sem a formação do tronco bicarotídeo) e artéria subclávia direita; e o segundo ramo, a artéria subclávia esquerda, origina-se, isoladamente, da convexidade do arco aórtico, um pouco abaixo da origem do tronco bicarotídeo.

## 2- MATERIAL E MÉTODO

Cão adulto, macho, SRD, 6 (seis) anos de idade, injetado e conservado em solução aquosa de formol à 10 % para dissecação em aulas práticas no Laboratório de Anatomia da FAMED, Garça-SP, do qual foi retirado o coração com os vasos da base seccionados suficientemente longos para permitir a dissecação e identificação macroscópicas dos ramos emergentes da convexidade do arco aórtico; no caso os de maior interesse para os autores.



### 3- RESULTADOS

Após a dissecação e identificação dos ramos originários da convexidade do arco aórtico (no sentido proximal/distal), os autores observaram a presença de:

1- de um tronco bicarotídeo (como primeiro ramo), emergindo a 24 mm de distância do seu início no arco aórtico e apresentando 21 mm de comprimento.

2- de uma artéria subclávia esquerda (segundo ramo), irrompendo isoladamente e a esquerda no arco aórtico a 5 mm de distância do tronco bicarotídeo e apresentando 35mm de comprimento.


3- de uma artéria subclávia direita (terceiro ramo), surgindo lateralmente e a direita no arco aórtico a 3mm de distancia da artéria subclávia esquerda e 18mm de distancia do tronco bicarotídeo e com um comprimento de 49 mm.

Por ser desnecessário, não foram aferidos os comprimentos das artérias carótidas comuns e subclávias.

### 4- DISCUSSÃO:

Sabe-se, no cão, da convexidade do arco aórtico originam-se (no sentido proximal-distal) dois vasos: o primeiro, o tronco braquiocefálico, responsável pela irrigação do membro torácico direito, e do pescoço e cabeça, através dos seus ramos subclávia direita e carótidas comuns direita e esquerda respectivamente - sem que na citada espécie animal, ocorra a formação de um tronco arterial bicarotídeo; o segundo, é a artéria subclávia esquerda, destinada à irrigação do membro torácico esquerdo (DYCE et al., 1997; SISSON & GROSSMAN, 1986; SCHALLER, 1999).

As emergências vasculares do arco aórtico assim descritas para o cão, constitui nessa espécie animal, um padrão anatômico normal, por ser o mais freqüente.



Entende-se como “padrão normal” (anatômico) aquilo que ocorre com maior frequência, isto é, no maior número de indivíduos, sendo por isto um critério estatístico (SISSON & GROSSMAN, 1986).

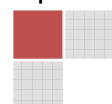
A presença de outras configurações originando-se do arco aórtico constituem-se as chamadas variações anatômicas, que na verdade são pequenos desvios no padrão morfológico normal de construção do corpo que não causa prejuízo no desempenho de suas funções (SISSON E GROSSMAN, 1986; DYCE et al., 1997).

Contudo é importante lembrar que nem todas as variantes constituem “anomalias” (MOORE & PERSAUD, 1994).

No trabalho de Oliveira et al. (2001), os autores observaram que durante a dissecação do arco aórtico e seus ramos em uma cadela SRD, 5 anos de idade, originava-se um tronco bicarotídeo e um outro tronco, o qual emitia as duas artérias subclávias. Não houve também caracterização do tronco braquiocefálico devido à ausência de origens comuns entre pelo menos uma das artérias subclávias e as artérias carótidas comuns.

Variações também são citadas por outros autores como Culau et al. (2004), que relatam oito casos ao se dissecarem os vasos que se originavam do arco aórtico de cães SRD, idades variadas, 5 machos e 3 fêmeas. Observou-se em todos os casos como primeiro ramo do arco aórtico, um tronco bicarotídeo com comprimentos variando entre 21 e 40 mm, apresentando-se maiores que o habitual para esta espécie, este fato deve-se a sua emergência direta do arco aórtico. Logo após a emergência do referido tronco, originou-se a artéria subclávia esquerda e imediatamente a artéria subclávia direita. Em alguns casos, esta origem era tão próxima que sugeria serem estes vasos oriundos de um tronco comum, mas esta possível origem comum foi descartada após a abertura dos orifícios de origem totalmente independentes.

Segundo Moore & Persaud (1994), a origem anormal da artéria subclávia direita no homem, ocorre quando a artéria subclávia direita nasce da aorta descendente e passa posteriormente à traquéia e o esôfago, para suprir o




membro superior (artéria subclávia retroesofágica). Esta origem anormal ocorre quando o quarto arco aórtico direito e a aorta dorsal direita desaparecem cefalicamente à sétima artéria intersegmentária. Como resultado, a artéria subclávia direita forma-se a partir da sétima artéria intersegmentária e da parte distal da aorta dorsal direita. Com o processo de desenvolvimento, o crescimento diferencial desloca cefalicamente a origem da artéria subclávia direita, até que esta se situe próximo à origem da artéria subclávia esquerda. Embora essa malformação, amiúde chamada de “artéria subclávia direita anômala”, seja comum e sempre forme um anel vascular, ela quase nunca apresenta importância clínica, porque, comumente, o anel é frouxo o bastante para não constri-la o esôfago e a traquéia.

Este mecanismo explica o fato, nestes casos, do comprimento da artéria subclávia direita ser maior do que a artéria subclávia esquerda.

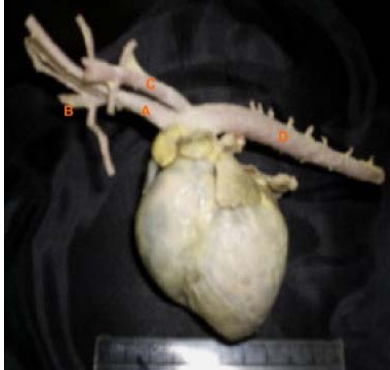## 5- CONCLUSÕES

Em nosso relato observamos a presença de uma variação caracterizada por uma configuração de emergências vasculares do arco aórtico totalmente diferente do padrão normal anatômico citado, como segue:

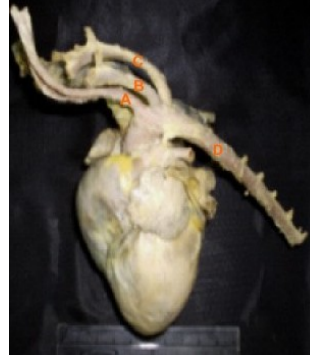- 1- Inexistência do tronco braquiocefálico, pois não havia conexões entre carótidas comuns e artérias subclávias.
- 2- tronco bicarotídeo, como seu primeiro ramo; normalmente não presente nesta espécie animal.
- 3- artéria subclávia esquerda como segundo ramo (padrão este normal para os mamíferos).
- 4- artéria subclávia direita, como seu terceiro ramo, originada diretamente do arco aórtico e sendo normalmente ramo do tronco braquiocefálico juntamente com as artérias carótidas comuns, direita e esquerda.



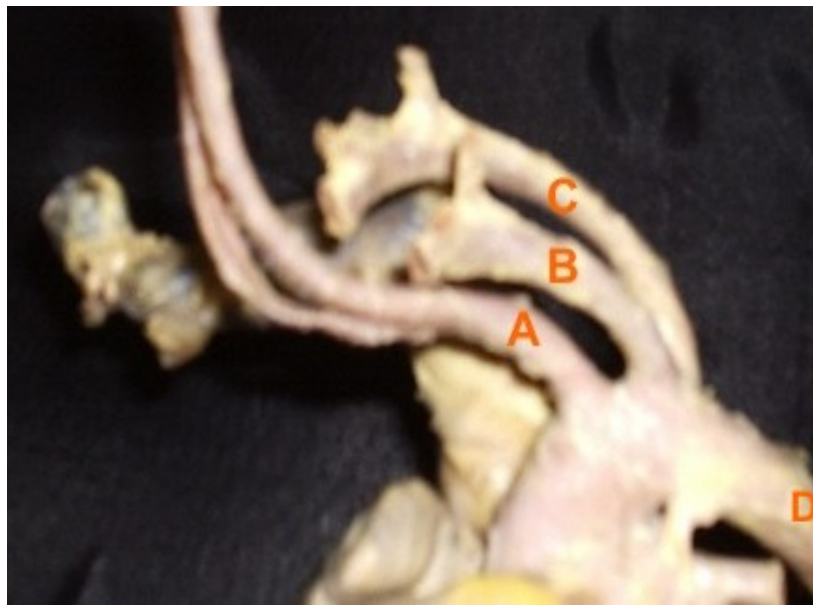## 6- FIGURAS




**Figura 1 - Vasos da base do coração (cão normal).** (A- tronco braquiocefálico, B- artéria subclávia direita, C- artéria subclávia esquerda, D- artéria aorta caudal)



**Figura 2 - Vasos da base do coração (cão apresentando variação anatômica).** (A- tronco bicarotídeo, B- artéria subclávia esquerda, C- artéria subclávia direita, D- artéria aorta caudal)



**Figura 3- Vasos da base do coração (cão apresentando variação anatômica) – aumento de 3x.** (A- tronco bicarotídeo, B- artéria subclávia esquerda, C- artéria subclávia direita, D- artéria aorta caudal).



## 7- REFERÊNCIAS

CULAU, P.O.V.; OLIVEIRA, J.C.D.; RECKZIEGEL, S.H.; LINDEMANN, T. Origem ectópica da artéria subclávia direita e do tronco bicarotídeo no cão. **Ciência Rural**, v34, n.5, p.1615-1618, set-out, 2004.

DYCE, K.M.; SACK, W.O.; WENSING, C.J.G. **Tratado de anatomia veterinária**. 2ed. Rio de Janeiro: Guanabara Koogan, 1997. p. 188-189.

MOORE, K.L.; PERSAUD, T.V.N. **Embriologia clínica**. 5 ed. Rio de Janeiro: Guanabara Koogan, 1994. p. 316.

OLIVEIRA, F.S.; MACHADO, M.R.F.; BORGES, E.M.; OLIVEIRA, D. Variação anatômica da artéria subclávia direita de cão - Relato de caso. **ARS VETERINARIA**, 17(2):83-85, 2001.

SCHALLER, O. **Nomenclatura anatômica veterinária ilustrada**. 1 ed. São Paulo : Manole, 1999. p. 244-245.

SISSON,S.; GROSSMAN, J.D. **Anatomia dos animais domésticos**. 5 ed. Rio de Janeiro: Guanabara Koogan, 1986. p. 1500-1503.

