REVISTA CIENTÍFICA ELETRÔNICA DE MEDICINA VETERINÁRIA – ISSN: 1679-7353

Ano VIII – Número 15 – Julho de 2010 – Periódicos Semestral

MICROBIOTA BACTERIANA CONJUNTIVAL DE FELINOS DOMÉSTICOS (*FELIS S. CATUS,* LINNAEUS, 1758) SADIOS DA CIDADE DE JUIZ DE FORA – MG

José Olímpio Tavares de SOUZA[1*]; Fabiola Fonseca ANGÊLO[1], Laélia Aparecida de Souza HOMEM[2]

1 – Professor, Universidade Presidente Antônio Carlos (UNIPAC, Juiz de Fora-MG).

2 - Acadêmica do curso de Medicina Veterinária da Universidade Presidente Antônio Carlos (UNIPAC, Juiz de Fora-MG).

[*] Corresponding Author. Address: st. José Theodosio de Araújo, 15, Bomclima – Juiz de Fora/MG, Brazil. CEP.: 36046-420. Phone.: +55 32 84217520. *E-mail address*: joseolimpiomv@me.com (José Olimpio).

Revista Científica Eletrônica de Medicina Veterinária é uma publicação semestral da Faculdade de Medicina Veterinária e Zootecnia de Garça – FAMED/FAEF e **Editora FAEF**, mantidas pela Associação Cultural e Educacional de Garça ACEG. Rua das Flores, 740 – Vila Labienópolis – CEP: 17400-000 – Garça/SP – Tel.: (0**14) 3407-8000 www.revista.inf.br – www.editorafaef.com.br – www.faef.br.

RESUMO

Com o intuito de avaliar a microbiota bacteriana conjuntival normal de gatos domésticos, foi coletado material de ambos os olhos, utilizando Swabs estéreis, pressionado-os diretamente contra o saco conjuntival inferior bilateral de 25 gatos machos (n=50) com 10 meses de idade e clinicamente saudáveis. Foi utilizado como meio de manutenção caldo BHI, sendo o material posteriormente semeado em meio Ágar Sangue e Ágar MacConkey e incubados em ambiente anaeróbico e aeróbico durante 24 - 48 horas. Após o crescimento bacteriano realizou-se a coloração de Gram e testes bioquímicos específicos para a identificação bacteriana. As bactérias Gram-positivas isoladas foram *Staphylococcus* coagulase negativo, *Enterococcus* sp., *Micrococcus* sp e *Streptococcus pyogenes*, as Gram-negativas foram *Klebsiella pneumoniae*, *Escherichia coli.* e *Pseudomonas* sp.

Palavras-chave: Gatos, bactéria, microbiota conjuntival, microbiologia, oftalmologia.

ABSTRACT

To evaluate the normal microbial conjunctival of domestic cats, it was obtained samples with Swabs pressed directly against the bilateral inferior conjunctival sac of 25 male cats (n=50), 10 months of age and clinical healthy. As middle of maintenance it was used BHI, later sowed in half Blood agar and Mac Conkey Agar, incubated in half

anaerobic and aerobic environment for 24 hours. After the bacterial growth it was made the Gram staining anal specific biochemical lots. The larger growth of Gram-positive bacteria was *Staphylococcus* coagulase negative and *Enterococcus* sp, *Micrococcus* sp, *Streptococcus pyogenes* and Gram-negative was *Klebsiella pneumoniae*, *Escherichia coli,* and *Pseudomonas* sp.

Key-words: Cats, bacterial, conjunctival microbial, microbiology, ophthalmology.

INTRODUÇÃO

A conjuntiva é a membrana mais exposta do organismo, pois mantém relação direta com o meio externo. Funciona como uma barreira natural à invasão de microrganismos, atuando como proteção mecânica através da ação de limpeza das lágrimas, da temperatura mais baixa do que a do corpo e de fatores imunológicos, incluindo lisozimas, macrófagos, leucócitos fagocíticos e imunoglobulinas (IgA, IgG e IgM) do bulbo ocular, sendo ainda muitas vezes, comparada a um nódulo linfático evertido, que facilita uma rápida resposta à invasão microbiana. Possui também atividade de renovação celular, que se dá a cada 5-7 dias, inibindo a invasão de microrganismos patogênicos (MURPHY et al., 1978; ANDRADE et al., 2002; GALERA et al., 2002; ROSA et al., 2003).

A microbiota conjuntival protege contra a infecção fúngica através da destruição dos nutrientes vitais para a sobrevivência dos fungos, assim como pela secreção de substâncias metabólicas que podem ter propriedades antifúngicas e antimicrobianas. Esta se mantém estável em animais clinicamente sadios. Porém, bactérias consideradas patogênicas podem estar presentes caso ocorra algum dano ao tecido corneano ou queda da imunidade (ANDRADE et al., 2002; GALERA et al., 2002; ROSA et al., 2003; PRADO et al., 2005).

O conhecimento das bactérias pertencentes à "microbiota normal" do saco conjuntival, assim como suas patologias, são importantes para a escolha dos medicamentos

antimicrobianos na terapia inicial, enquanto se aguarda resultados laboratoriais (McLAUGHLIN et al., 1983; PEIFFER et al., 1984).

Segundo GELATT (2003), a prevalência da microbiota conjuntival é mais baixa no gato do que nas outras espécies domésticas. Estas incluem normalmente *Staphylococcus epidermidis* e *Mycoplasma*. Já OLLIVIER (2003), afirmou que as bactérias isoladas mais comumente em cães e gatos, em ordem decrescente, foram *Staphylococcus* spp., *Streptococcus* spp., *Corynebacterium* spp. *Bacillus* spp., *Pseudomonas aeruginosa*, *Escherichia coli, Klebsiella* spp, *Neisseria* spp. e *Fusobacterium* spp.

Conforme URBAN et al. (1972), em um estudo realizado em 150 cães clinicamente normais, as bactérias que se mostraram mais freqüentes foram *Staphylococcus aureus* (45%), *Streptococcus alpha-hemoliticos* (34%), *Difteroides* (30%), *Neisseria* spp. (26%), *Pseudomonas* spp. (14%) e *Streptococcus* não-hemolíticos (12%). Estes resultados corroboram os resultados apresentados por outros autores (GERDING et al., 1988; ESPINOLA e LILEMBAUM, 1996; ANDRADE et al., 2002; PRADO et al., 2005).

A microbiota bacteriana está bem descrita para vários animais como eqüinos (McLAUGHLIN et al., 1983; SAMUELSON et al., 1983; ANDREW et al., 2003), castores canadenses (CULLEN, 2003), camelos (GIOFRINDO, 1991), elefantes (KODIKARA, 1999) e papagaios (ZENOBLE et al., 1983), porém pouco se conhece sobre a microbiota conjuntival de gatos domésticos.

De acordo com ANDRADE et al., (2002), a seleção da microbiota conjuntival pode ser provocada por uso prolongado de antimicrobianos tópicos que resultam em crescimento excessivo de bactérias ou fungos, que podem se tornar patogênico.

REBHUM (1982) em estudos realizados em cavalos observou que abscessos estromais corneanos, eram compostos por microrganismos da microbiota conjuntival normal. Estes podem ser depositados no estroma corneano no momento em que ocorreu um ferimento na córnea ou pode penetrar no estroma alguns dias após o ferimento.

A microbiota bacteriana pode sofrer modificações quanto à estação do ano, região geográfica, temperatura, raça do animal, habitat e método de coleta (SAMUELSON et al., 1983; GERDING et al., 1988; ANDREW et al., 2003).

A proposta deste estudo foi identificar os microorganismos bacterianos no saco conjuntival de gatos clinicamente sadios na região de Juiz de Fora (MG) possibilitando diferenciar a microbiota conjuntival normal da patogênica.

MATERIAL E MÉTODOS

Foram utilizados 25 gatos (n = 50) machos, sem raça definida, com 10 meses de idade, oriundos do viveiro localizado no Laboratório de Zoologia Avançado da Universidade Federal de Juiz de Fora (UFJF-MG), durante o período de abril a junho de 2006.

Previamente à coleta do material, os animais foram avaliados por meio de exames físicos, para exclusão de alterações clínicas e submetidos aos exames oftalmológicos pertinentes.

Após contenção adequada dos animais, foram coletadas amostras de ambos os olhos, com auxílio de "Swabs" (CB®) de cálcio alginato estéreis, segundo Andrade et al., (2002). Os mesmos foram suavemente pressionados no saco conjuntival inferior, através de movimentos rotatórios, evitando contato com o tarso palpebral e pálpebras, com a finalidade de isolar bactérias aeróbicas e anaeróbicas exclusivamente pertencentes à microbiota conjuntival dos animais (FIGURA 1). O material coletado foi transportado em tubos contendo 5,0 ml de caldo BHI (Brain Heart Infusion Broth) até a chegada ao Laboratório de Microbiologia da Universidade Presidente Antônio Carlos (UNIPAC), campus de Juiz de Fora-MG.

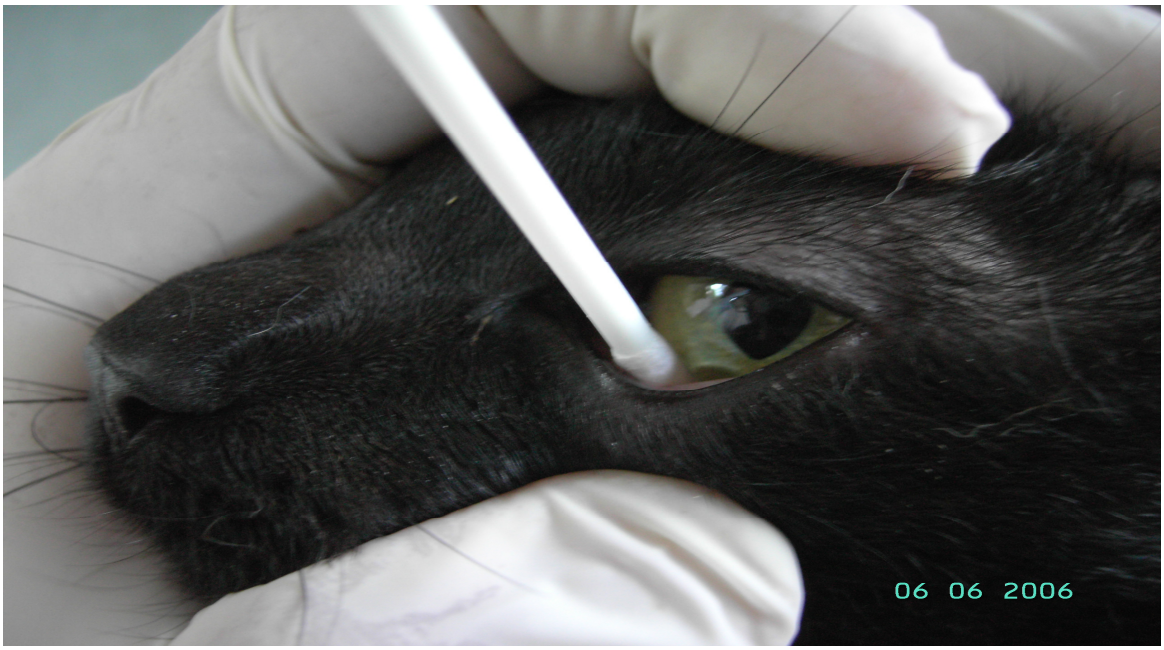

FIGURA 1- Técnica de contenção e coleta utilizada para a obtenção da microbiota bacteriana do saco conjuntival inferior, por meio de Swab estéril, de felinos domésticos (*Felis S. catus*, Linnaeus, 1758).

Para o isolamento de bactérias aeróbicas, os "Swabs" foram mantidos no caldo BHI e incubados a 35ºC. Após 24 horas de incubação, as culturas microbianas foram repicadas em Placas de Petri contendo Agar Sangue constituído de 5% de sangue de carneiro e Ágar MacConkey e reincubadas a 35 ºC por mais 24 horas.

Após o crescimento das colônias nos diferentes meios, as mesmas foram submetidas à identificação primária baseada em características de tamanho, morfologia, coloração de Gram e crescimento e/ou fermentação da lactose em Ágar MacConkey.

Posteriormente à identificação primária das bactérias, as colônias foram submetidas a diferentes testes bioquímicos para a caracterização do gênero ou da espécie bacteriana.

Para as bactérias identificadas como Gram-positivas as provas bioquímicas realizadas foram, produção de catalase, produção de coagulase, teste de oxidase, presença de motilidade, hidrólise da bilesculina e produção de CAMP.

Os testes bioquímicos utilizados para o grupo de bactérias Gram negativos incluíram, teste de oxidase, utilização de citrato, fermentação da glicose, lactose e/ou sacarose, produção de H_2S, liberação de gás, teste de indol, presença da atividade da enzima fenilalanina, lisina, teste de liquefação da gelatina e presença de motilidade.

Para o isolamento de bactérias anaeróbicas, os "swabs" foram semeados em Placas de Petri contendo Ágar Sangue, logo após sua chegada no Laboratório de Microbiologia e incubados a 35ºC em jarras de anaerobiose. Após 48 horas de incubação a mesma metodologia utilizada para as bactérias aeróbicas foi empregada para as bactérias anaeróbicas.

Para a análise estatística foi utilizado o teste Qui-quadrado (χ^2), com o grau de significância de $p<0,005$, para comparar e avaliar a correlação entre as bactérias no saco conjuntival bilateral de cada animal e para comparar entre os grupos de bactérias presentes através do pacote BioEstat 2.0.

RESULTADOS E DISCUSSÂO

Foram isoladas das 50 conjuntivas de felinos domésticos, 54 bactérias, dentre elas, *Enterococcus* sp. 04 (7,40%), *Staphylococcus* coagulase negativa 52 (77,77%), *Escherichia coli* 01 (1,85%), *Pseudomonas* sp. 03 (5,55%), *Streptococcus* pyogenes 01 (1,85%), *Micrococcus* sp. 02 (3,70%), *Klebsiella pneumoniae* 01 (1,85%), Tabela 1.

TABELA 1 – Classes e freqüência de bactérias isoladas do saco conjuntival de felinos domésticos (*Felis S. catus*, Linnaeus-1758) (n=50) na cidade de Juiz de Fora – MG.

Microorganismo	n	%

Enterococcus sp.	04	7,40
Staphylococcus coagulase negativa	42	77,77
Escherichia coli	01	1,85
Pseudomonas sp.	03	5,55
Streptococcus pyogenes	01	1,85
Micrococcus sp.	02	3,70
Klebsiella pneumoniae	01	1,85
Total	54	100

No Gráfico 1 podemos observar que as bactérias gram-positivas 46 (85,18%) prevaleceram em relação às gram-negativas 8 (14,81%), sendo significativo à presença das gram-positivas (χ^2=26.741; g.l.=1; p=0,000).

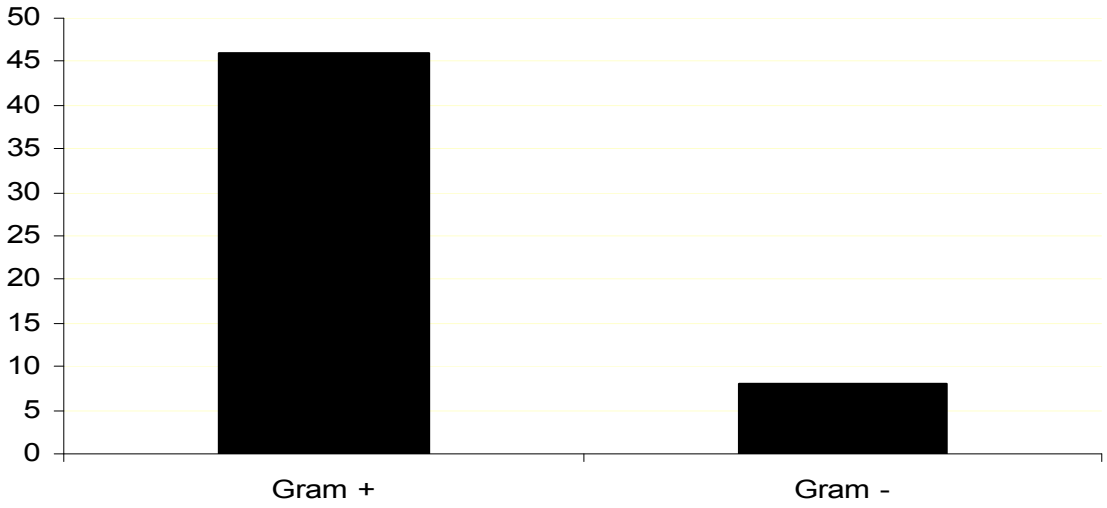

GRÁFICO 1- Microbiota bacteriana conjuntival de felinos domésticos (*Felis S. catus,* Linnaeus- 1758) sadios da cidade de Juiz de Fora – MG.

O microrganismo comum em todos os animais foi à bactéria gram-positiva *Staphylococcus* coagulase negativa estando presente em 77,77% das amostras obtidas. Estes achados corroboram com os encontrados por GASKIN (1980), GERDING et al. (1988), OLLIVIER (2003) e PRADO et al. (2005) que também encontraram este microrganismo em maior presença, mesmo estes estudos sendo realizados em localizações geográficas, temperaturas e condições climáticas diferentes, o que poderia contribuir para a presença de outros microrganismos como sugerido por MAcLAUGHLIN et al. (1983) e ANDRADE et al. (2002).

Foram encontradas algumas enterobactérias tais como *Escherichia coli* (1,85%) e *Klebsiella pneumoniae* (1,85%). Como os animais não demonstraram sinais visíveis de alteração conjuntival, tais microorganismos apresentaram-se como parte da microbiota normal da conjuntiva em gatos (GELATT, 2003; OLLIVIER, 2003).

Foi isolado o microorganismo *Pseudomonas* sp. (5,55%) que geralmente se encontra na pele. Esta é muito importante em processos patológicos e cirúrgicos do olho como fator complicador, devido à produção de proteases (enzimas que digerem proteínas) (SLATTER, 2005).

Neste estudo a coleta foi realizada de forma direta sem a limpeza previa da comissura palpebral, como o recomendado por ANDRADE et al. (2002), que realizou um estudo utilizando como método de coleta uma limpeza antes da aplicação do Swab, pois esta pode interferir com os resultados pela possível transferência de microrganismos da superfície palpebral externa para o saco conjuntival.

Embora utilizado Swabs de cálcio alginato, de acordo com CAGLE e ABSHIRE (1981), este não é o mais recomendado, pois possui ácidos que são tóxicos a certos microrganismos que são encontrados na microbiota normal.

As bactérias *Staphylococcus* sp e *Escherichia coli* isoladas neste estudo foram as do gênero e espécie encontradas em um estudo realizado por REBHUM (1982), sobre

abscessos estromais corneanos em cavalos. Mostrando que também em gatos estas fazem parte da microbiota normal e podem se tornar patogênicas, em determinadas condições, progredindo para doenças oftálmicas.

Observou-se que 14 (56%) dos animais apresentavam a mesma microbiota bacteriana em ambos os sacos conjuntivais bilaterais e que 11 (44%) dos animais apresentavam bactérias diferentes, se mostrando não-significativo à correlação entre os sacos conjuntivais do mesmo animal em relação à presença da mesma microbiota (χ^2=1,44; g.l.=1; p=0,2301).

CONCLUSÃO

Podemos concluir com o presente estudo que a microbiota bacteriana conjuntival normal de felinos domésticos é constituída principalmente de bactérias gram-positivas, sendo encontrado com maior freqüência *Staphylococcus* coagulase negativa e em menor quantidade *Enterococcus* sp., *Micrococcus* sp. e *Streptococcus pyogenes*. Estão presentes também na microbiota normal enterobactérias como *Escherichia coli* e *Klebsiella pneumoniae*. Sendo observada também a presença de *Pseudomonas* sp. Não foi encontrada correlação entre a microbiota dos sacos conjuntivais bilaterais no mesmo animal.

REFERÊNCIAS BIBLIOGRÁFICAS

ANDRADE, A.L.; STRINGHINI, G.; BONELLO, F.L.; MARINHO, M.; PERRI, S.H.V. Microbiota conjuntival de cães sadios da cidade de Araçatuba. **Arquivo Brasileiro Oftalmológico**, v.66, p.323-326, 2002.

ANDREW, S. E.; NGUYEN, A.; JONES, G. L.; BROOKS, D. E. Seasonal effects on the aerobic bacterial and fungal conjunctival flora of normal thoroughbred brood mares in Florida. **Veterinary Ophthalmology**, v.6, n.1, p.45-50, 2003.

CAGLE, G.D. & ABSHIRE, R.; Quantitative ocular bacteriology: a method for the enumeration and identification of bacteria from the skin-lash margin and conjuntiva. **Investigation Ophthalmology Visual Science**, v.20, n.6, p.751-757, 1981.

CULLEN, C. L. Normal ocular features, conjunctival microflora and intraocular pressure in the Canadian beaver (*Castor Canadensis*). **Veterinary Ophthalmology**, v.6, n.4, p.279-284, 2003.

ESPINOLA, M. B. & LILEMBAUM, W. Prevalence of bacteria in the conjunctival sac and on the eyelid margin of clinically normal cats. **Journal Small Animal Practice**, v.37, n.8, p.364-366, 1996.

GALERA, P.D.; ÁVILA, M.O.; RIBEIRO, C.R.; SANTOS, F.V. Estudo da microbiota da conjuntiva ocular de macacos-prego e macacos bugio, provenientes do reservatório de manso, Mato Grosso, Brasil**. Arquivo Instituto Biológico**, v.69, n.2, p.33-36, 2002.

GASKIN, J. M. Microbiology of the canine and feline eye. **Veterinary Clinical North Am Small Animal Practice**, n.10, p.303-316, 1980.

GELATT, K. N. Doenças conjuntivais. In: GELATT, K. N. **Manual de Oftalmologia Veterinária**. 1.ed. São Paulo: Manole. 2003. p.295-336.

GERDING, P.A.; McLAUGHLIN, S.A.; TROOP, M.W. Pathogenic bacteria and fungi associated with external ocular diseases in dogs: 131 cases (1981-1986). **Journal of the American Veterinary Medicine Association**, v.1193, n.2, p.242-244, 1988.

GIOFRINDO, J. R.; ROSENBUSCH, R.; KINYON, J. M.; BETTS, D. M.; SMITH, T. M. Bacterial and mycoplasmal flora of the healthy camelid conjunctival sac. **American Journal Veterinary Research**, v.52, n.7, p.1061-1064, 1991.

KODIKARA, D. S.; SILVA, N.; MAKULOLUWA, C. A. B.; SILVA, N.; GUNATILAKE, M. Bacterial and fungal pathogens isolated from corneal ulcerations domesticated elephants (*Elephas maximus maximus*) in Sri Lanka. **Veterinary Ophthalmology**, v.2, p.191-192, 1999.

McLAUGHLIN, S.A.; BRIGHTMAN, A.H.; HELPER, L.C.; MONNING, J.P.; TOMES, J.E. Pathogenic bacteria and fungi associated with extraocular disease in the horse. **Journal of the American Veterinary Medicine Association**, v.183, n.3, p.242-243, 1983.

MURPHY, J.M.; LAVACH, J.D.; SEVERIN, G.A. Survey of conjunctival flora in dogs with clinical signs of external eye disease. **Journal of the American Veterinary Medical Association**, v.172, n.3, p.66-68, 1978.

OLLIVIER, F.J. Bacterial corneal diseases in dogs and cats. **Clinical Techniques in Small Animal Practice**, v.18, n.3, p.193-198, 2003.

PEIFFER, R.L; COOK, C.S; MOLLER, I. Therapeutic strategies involving antimicrobial treatment of ophthalmic disease in small animals. **Journal American Veterinary Medical Association**, v.185, n.10, p.245-247, 1984.

PRADO, M.R.; ROCHA, M.F.G.; BRITO, E.H.S.; GIRÃO, M.D.; MONTEIRO, A.J.; TEIXEIRA, M.F.S.; SIDRIM, J.J.C. Survey of bacterial microorganisms in the conjunctival

sac of clinically normal dogs and dogs with ulcerative keratitis in Fortaleza, Ceará, Brazil. **Veterinary Ophthalmology**, v.8, n.1, p.33-37, 2005.

REBHUN, W.C. Corneal stromal abscesses in the horse. **Journal of the American Veterinary Medical Association**, v.181, n.7, p.677-679, 1982.

ROSA, M., CARDOZO, L.M.; PEREIRA, J.S.; BROOKS, D.E.; MARTINS, A.L.B.; FLORIDO, P.S.S.; STUSSI, J.S.P. Fungal flora of normal eyes of healthy horses from the state of Rio de Janeiro, Brazil. **Veterinary Ophthalmology**, v.6, n.1, p.51-55, 2003.

SAMUELSON, D. A.; ANDRESEN, T. L.; GWIN, R. M. Conjunctival fungal flora in horses, dogs and cats. **Journal of the American Veterinary Medical Association**, v.184, n.10, p. 600-603, 1983.

SLATTER, D. Farmacologia Ocular e Terapêutica. In: SLATTER, D. **Fundamentos de Oftalmologia Veterinária**. 3.ed. São Paulo: Roca. 2005. p. 37-77.

SLATTER, D. Farmacologia Ocular e Terapêutica. In: SLATTER, D. **Fundamentos de Oftalmologia Veterinária**. 3.ed. São Paulo: Roca. 2005. p. 283-338.

URBAN, M.; WYMAN, M.; RHEINS, M.; MARRARO, R. V. Conjunctival flora of clinically normal dogs. **Journal of the American Veterinary Medical Association**, v.161, n.2, p.201-206, 1972.

ZENOBLE, R.D.; GRIFFITH, R.W.; CLUBB, S.L. Survey of bacteriologic flora of conjunctiva and cornea in healthy psittacine birds. **American Journal Veterinary Research,** v.44, n.10, p.1966-1967, 1983.

Revista Científica Eletrônica de Medicina Veterinária é uma publicação semestral da Faculdade de Medicina Veterinária e Zootecnia de Garça – FAMED/FAEF e **Editora FAEF**, mantidas pela Associação Cultural e Educacional de Garça ACEG. Rua das Flores, 740 – Vila Labienópolis – CEP: 17400-000 – Garça/SP – Tel.: (0**14) 3407-8000 www.revista.inf.br – www.editorafaef.com.br – www.faef.br.