

NECROSE ASSÉPTICA DA CABEÇA DO FÊMUR EM CÃO DA RAÇA SPITZ ALEMÃO: RELATO DE CASO

VERUSSA, Guiomar Helena¹

RESUMO

A necrose asséptica da cabeça do fêmur pode ser conhecida também como doença de Legg-Calvé-Perthes, osteocondrite dissecante, necrose avascular da cabeça do fêmur, dentre outras. É uma afecção não inflamatória da cabeça e colo femoral que ocorre principalmente em animais jovens e de pequeno porte. Os sinais clínicos costumam ser parecidos com as de outras enfermidades ortopédicas por isso é imprescindível um minucioso exame clínico e físico do animal, juntamente com exame de imagem para auxiliar no diagnóstico. A escolha do tratamento a ser utilizado depende da severidade da doença podendo ser conservador ou cirúrgico.

Palavras-chave: articulação, osteocondrite, Legg-Calvé-Perthes.

ABSTRACT

Aseptic necrosis of the femoral head may also be known as Legg-Calvé-Perthes disease, osteochondritis dissecans, avascular necrosis of the femoral head, among others. It is a noninflammatory condition of the femoral head and neck that occurs mainly in young and small animals. The clinical signs are usually similar to those of other orthopedic diseases, so a thorough clinical and physical examination of the animal is essential, along with imaging to aid in diagnosis. The choice of treatment to be used depends on the severity of the disease and may be conservative or surgical.

Keywords: joint, osteochondritis, Legg-Calvé-Perthes.

INTRODUÇÃO

A necrose asséptica da cabeça do fêmur é uma afecção não inflamatória e asséptica da cabeça e colo femoral que ocorre principalmente em animais de pequeno porte e jovens (3 a 13 meses), antes do fechamento fisário da cabeça do fêmur (FOSSUM, 2002). Ocorre devido a uma diminuição do fluxo sanguíneo intraósseo na cabeça do fêmur, que acarreta em morte do tecido ósseo, levando a focos de isquemia. Essa isquemia acaba fragilizando a cabeça do fêmur que posteriormente evolui para necrose provocando microfraturas e consequente deformação na superfície articular (LAFOND; BREUR; AUSTIN, 2002). Essa afecção pode ser conhecida com diferentes denominações como: doença de Legg-Calvé-Perthes, osteocondrite dissecante, necrose avascular da cabeça do fêmur, osteocondrose da cabeça femoral ou coxa plana (DENNY; BUTTERWORTH, 2000; FOSSUM, 2002).

Essa afecção tem incidência estimada de 2 a 5% com igual distribuição entre os sexos, podendo ser uni ou bilateral (WARREN; DINGWALL, 1972). Em estudo

¹Médica Veterinária residente do Programa de Residência Uniprofissional em Medicina Veterinária do Hospital Veterinário da Universidade Federal de Mato Grosso UFMT campus Sinop MT BRASIL
E-mail: guiomarhverussa@gmail.com

retrospectivo de afecções ortopédicas SOUZA et al.; (2011) encontraram uma incidência de 1,5%, sendo que a prevalência (69,2%) foi de fêmeas.

A etiologia exata ainda é desconhecida, mas algumas hipóteses são consideradas como sendo fatores de predisposição para a alteração do fluxo sanguíneo dessa região como: distúrbios endócrinos, fatores nutricionais, conformação anatômica, traumas. Alguns distúrbios da atividade hormonal podem levar ao fechamento prematuro da placa epifiseal e excessiva formação de osso endosteal levando à interferências no suprimento sanguíneo.

Outra hipótese que vem sendo estudada é o uso excessivo de corticosteroides sugerindo alterações na circulação lipídica que resultam em microembolia nas artérias que suprem o osso. O aumento do número de células de gordura na medula óssea pode contribuir para bloquear o fluxo venoso causando isquemia. (WARREN; DINGWALL, 1972). Em 1997 SAKAMOTO et al., estudaram a ocorrência de osteonecrose em cães tratados com altas doses de corticoides e observaram que em 32% dos animais avaliados apresentaram alterações iniciais características dessa afecção por volta do terceiro mês de tratamento com corticoide.

O aumento da pressão do líquido sinovial, que pode ocorrer por um trauma ou inflamação, é outra hipótese muito aceita para a ocorrência da necrose asséptica da cabeça do fêmur. O aumento da pressão intra-articular pode levar ao colapso das veias mais frágeis responsáveis pelo suprimento sanguíneo dessa região, ocasionando então a inibição do fluxo sanguíneo para o osso (FOSSUM, 2002).

Existem referências de uma possível origem genética, tendo o defeito uma hereditariedade de um gene recessivo autossômico, sendo sugerido em várias raças como Yorkshire Terrier, Poodle toy, Pug, Schnauzer dentre outras. Sendo assim, animais diagnosticados com essa afecção devem ser retirados da reprodução (LAFOND; BREUR; AUSTIN, 2002).

Os sinais clínicos costumam ser parecidos com as de outras enfermidades ortopédicas, como: claudicação, incapacidade parcial de sustentação do próprio peso sobre o membro afetado, dor na manipulação da articulação afetada, limitação da amplitude dos movimentos, crepitação, podendo ocorrer até atrofia muscular do membro afetado (FOSSUM, 2002; SLATTER, 2009). Devido esses sinais clínicos não serem específicos para a afecção, é imprescindível um minucioso exame clínico e físico

do animal, juntamente com exame de imagem como a radiografia para auxiliar no diagnóstico.

A radiografia com projeção ventro-dorsal da região pélvica é o exame de imagem padrão utilizado para diagnosticar a necrose asséptica da cabeça do fêmur em cães. Geralmente as alterações ósseas iniciais, vistas radiograficamente, são limitadas a um tênue aumento da densidade óssea da epífise femoral afetada podendo ter leve aumento do espaço articular. Com a progressão da doença é possível visualizar áreas irregulares de lise na epífise proximal do fêmur, incongruência articular, colapso do osso subcondral da cabeça do fêmur, deformação das superfícies articulares (ETTINGER; FELDMAN, 2010; TIAEN, 2012).

A escolha do tratamento a ser utilizado depende da severidade da doença e da progressão avaliada clínica e radiologicamente, podendo ser conservador ou cirúrgico. O tratamento conservador é baseado na restrição ao exercício por 4 a 8 semanas, suplementação vitamínica, tratamento dietético, analgésicos e antiinflamatórios, podendo ser aplicado quando o diagnóstico é precoce. Porém, como geralmente a necrose asséptica da cabeça do fêmur é difícil de ser diagnosticada no início, o tratamento cirúrgico é o tratamento de escolha pelos médicos veterinários (DENNY; BUTTERWORTH, 2000). O tratamento cirúrgico mais frequentemente recomendado é a Colocefalectomia onde se faz a excisão da cabeça e colo femoral. Essa cirurgia quando bem sucedida induz a formação de uma pseudoartrose, aliviando a dor e a claudicação (SLATTER, 2009).

Visto a importância dessa afecção na clínica médica e cirúrgica de pequenos animais, o objetivo desse trabalho é relatar um caso de necrose asséptica da cabeça do fêmur em um cão da raça Spitz Alemão.

MATERIAIS E MÉTODOS

Um cão da raça Spitz Alemão foi atendido em uma clínica veterinária particular na cidade de Sorriso MT, com histórico de claudicação dos membros pélvicos, sem histórico de trauma, onde o proprietário relatou que fazia 2 semanas que havia percebido que o animal estava “mancando” e já não brincava mais como antes, aparentando estar triste e com sua alimentação diminuída.

O animal tinha nove meses de idade e pesou 2,7 kg. No exame físico o animal apresentou parâmetros vitais normais como temperatura corporal de 38,4°C, frequência cardíaca de 108 bpm, frequência respiratória de 200 mov/min, mucosas rosadas, tempo de preenchimento capilar <2, pulso arterial normal e hidratação normal. No exame específico dos membros o animal apresentou dor à palpação do membro posterior direito na região pélvica. Foram realizados o teste de gaveta para verificar a integridade do ligamento cruzado, avaliação da estabilidade da patela para verificar se havia sinais de luxação de patela, os quais não apresentaram alteração perceptível.

O animal foi encaminhado para radiografia, onde foi utilizada projeção ventro-dorsal da região pélvica. No exame radiográfico foi visualizado uma diminuição da opacidade óssea, com pequenas áreas de lise da cabeça e colo femorais, perda do contorno arredondado característico da cabeça do fêmur, leve aumento do espaço articular entre acetábulo e cabeça do fêmur (FIGURA 1). Baseado no histórico, no exame físico e radiográfico realizado, diagnosticou-se a afecção apresentada no membro pélvico direito do animal como Necrose Asséptica da Cabeça do Fêmur.

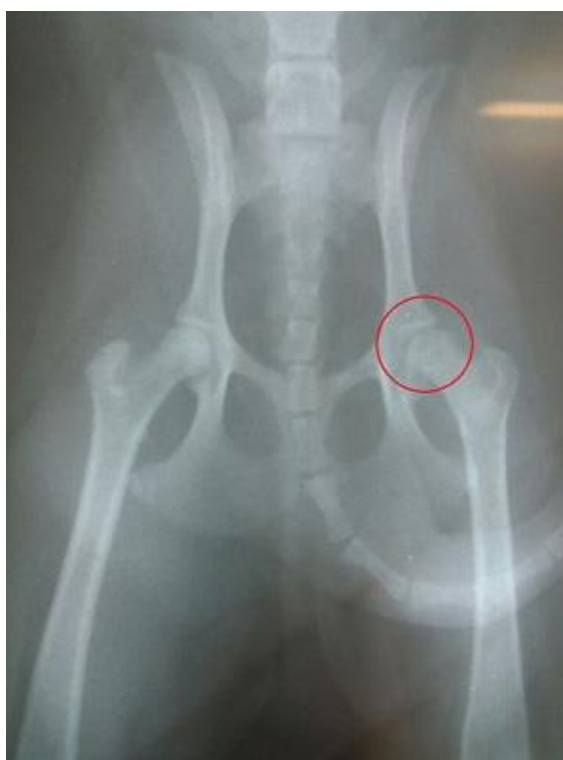

FIGURA 1: Imagem fotográfica de exame radiográfico ventro-dorsal da articulação coxo-femoral de um cão da raça Spitz Alemão apresentando necrose asséptica unilateral da cabeça de fêmur. Observam-se focos de osteólise na cabeça do fêmur (círculo).

Após analisar o quadro clínico do animal optou-se pela cirurgia como tratamento, sendo utilizada a técnica de colocefalectomia unilateral, cujo objetivo é remover a cabeça e colo do fêmur para eliminar o contato ósseo e permitir a formação de uma pseudo-artrose (SLATTER, 2009).

Após jejum de 12 horas o animal foi preparado para a cirurgia onde foi realizada ampla tricotomia na região lateral da articulação coxo femoral do lado direito. O animal foi cateterizado pela veia cefálica para receber fluidoterapia com ringuer lactato durante o procedimento cirúrgico. O protocolo anestésico utilizado foi Acepromazina como medicação pré-anestésica, indução com Propofol e manutenção com Isoflurano. O animal foi acomodado em decúbito lateral esquerdo e então realizada limpeza e antisepsia prévia da área cirúrgica com álcool 70% e antisséptico PVPI. Após a antisepsia e isolamento do membro pélvico com o campo estéril, foi iniciado o procedimento cirúrgico.

A técnica cirúrgica foi realizada de acordo com SLATTER, (2009), assim sendo, foi feita uma incisão crânio-lateral sobre a articulação coxofemoral (FIGURA 2), retraindo o músculo bíceps femoral e o músculo tensor da fáscia lata. A cápsula articular foi incisada e o fêmur foi rotacionado externamente deixando a patela direcionada no sentido lateral. Após identificação da linha de junção do colo com a metáfise do fêmur, foi realizada a ostectomia (FIGURA 3), com o auxílio de um osteótomo e de um martelo, e com a rugina foi feito o aplainamento da porção óssea que ficou.

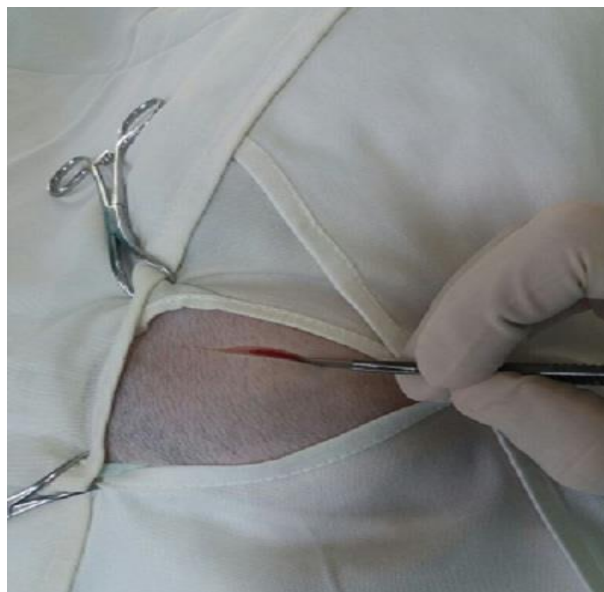


FIGURA 2: Incisão cirúrgica crânio-lateral sobre a articulação coxofemoral para realização da colocefalectomia.

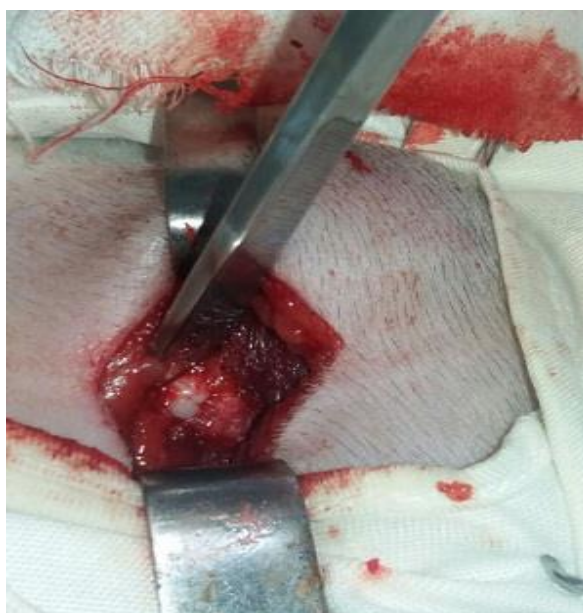


FIGURA 3: Realização da osteotomia do colo femural com o auxílio de um osteótomo.

Após a remoção da cabeça e colo femoral a cápsula articular foi suturada sobre o acetábulo. A musculatura incisada foi suturada com fio Nylon 2.0 padrão Sultan, a aproximação do tecido subcutâneo foi feita com fio Nylon-2.0 em padrão simples contínuo e a sutura de pele com fio Nylon-3.0 em padrão Simples. Logo após a cirurgia o animal foi encaminhado para outra radiografia para analisar o resultado do

procedimento cirúrgico, onde foi possível verificar que a retirada do colo e cabeça femoral ocorreu com sucesso (FIGURA 4).

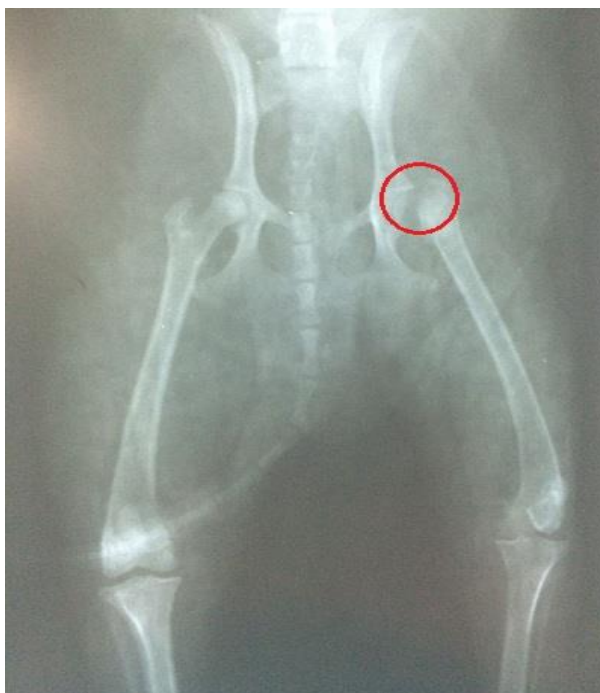

FIGURA 4: Imagem fotográfica de exame radiográfico ventro-dorsal da articulação coxo-femoral de um cão da raça Spitz Alemão após colocephalotomia.

Na medicação pós-operatória foi utilizado Dipirona, Tramadol e Fentanil para analgesia, Enrofloxacino como antibiótico e Meloxicam como Antiinflamatório. Para casa foi prescrito Carproflan, Enrofloxacino, Dipirona e Tramadol, além de curativos da ferida cirúrgica com Rifamicina spray. Foi informado ao proprietário a necessidade de cuidados pós operatório como repouso e uso do colar elizabetano até a retirada dos pontos.

Decorridos 10 dias do procedimento, o animal voltou á clínica para consulta retorno e retirada dos pontos. A ferida cirúrgica não apresentou inflamação, secreção ou rompimentos de pontos, sendo o processo cicatricial considerado satisfatório. O animal apresentava apoio leve do membro operado, e a proprietária relatou que ele voltou a ser ativo e a se alimentar normalmente.

RESULTADOS E DISCUSSÃO

O perfil do paciente desse relato se enquadra na descrição de muitos autores que referem que os sintomas clínicos da necrose asséptica da cabeça do fêmur ocorre, principalmente em animais de pequeno porte e jovens, com idade entre três e 13 meses, antes do fechamento fisário da cabeça do fêmur (BIASI; MOTTA; BERGAMO, 2000; FOSSUM, 2002).

A radiografia com projeção ventro-dorsal da região pélvica é o exame de imagem padrão utilizado para diagnosticar a necrose asséptica da cabeça do fêmur em cães, pois possibilita a visualização e diferenciação de outras afecções devido às características radiográficas específicas, assim como, auxilia no planejamento do tratamento e conduta com o paciente (SANTANA FILHO et al., 2011). Segundo THRALL, (2010), quando a afecção envolve apenas uma articulação é possível detectar alterações sutis ao comparar a articulação afetada com a normal. Nesse sentido pode-se afirmar que através da comparação entre as duas articulações foi possível observar as pequenas alterações citadas anteriormente.

SANTANA FILHO et al., (2011), resumiram os achados radiográficos em uma classificação de cinco graus para a necrose asséptica da cabeça do fêmur: 1º Áreas de diminuição da densidade perto da linha da epífise em casos recentes; 2º Aumento na largura do espaço da articulação é visualizado no início do curso da doença e essa anormalidade persiste; 3º O aspecto antero-lateral do acetábulo frequentemente pode ter produção inicial de osteófitos tornando-se mais pronunciado; 4º Um achatamento e/ou irregularidade da superfície articular da cabeça femoral é um achado comum. Vários graus podem ser vistos desde mínima perda do contorno do aspecto antero-dorsal aspecto da superfície articular a marcada depressão côncava do aspecto antero-dorsal e perda do contorno da superfície articular; 5º Fragmentação da cabeça femoral. Nesse sentido, analisando o exame radiográfico, é possível classificar a necrose asséptica em questão como 1º à 2º grau devido as leves alterações encontradas como uma diminuição da opacidade óssea com pequenas áreas de lise da cabeça e colo femorais e o pequeno aumento do espaço articular entre acetábulo e cabeça do fêmur.

O tratamento para a necrose asséptica da cabeça do fêmur ainda vem sendo muito estudado, sendo o tratamento cirúrgico geralmente o mais indicado pela maioria dos autores. LIKA et al.; (2012) estudaram dois métodos de tratamento em 14 animais diagnosticados com necrose asséptica da cabeça do fêmur, o conservador com o uso de

antiinflamatórios não esteroidal como piroxicam e carprofeno acompanhado de repouso e fisioterapia, e o cirúrgico através da colocefaléctomia. Segundo os autores o tratamento cirúrgico promoveu cura dos sinais clínicos em todos os animais que passaram pela colocefaléctomia enquanto que os animais do tratamento conservativo não apresentaram sucesso de cura.

A excisão da cabeça e colo femoral é considerada o tratamento de escolha em cães segundo alguns autores como DENNY; BUTTERWORTH, (2000) afirmando que a maioria dos resultados satisfatórios são obtidos com tratamento cirúrgico, além de que o tempo de recuperação é menor e a taxa de sucesso é mais alta do que a do tratamento conservativo. Porém, ocasionalmente podem ocorrer resultados insatisfatórios, muitas vezes relacionados à ausência de sustentação de peso antes da cirurgia, a uma atrofia muscular pré-operatória grave ou a realização de uma técnica cirúrgica incorreta (FOSSUM, 2002).

Outra técnica cirúrgica que está sendo estudada é a artroplastia total da articulação coxo-femoral que é a substituição da articulação coxofemoral por componentes protéticos acetabular e femoral, restabelecendo os mecanismos articulares e a função normal do membro livre de dor. Essa técnica representa, atualmente, uma das técnicas mais indicadas para o tratamento cirúrgico de afecções coxofemorais em cães nos Estados Unidos e na maioria dos países da Europa (HARASEN, 2005). Porém, segundo BARBOSA, (2008), para a realidade brasileira, o uso desta técnica ainda não é vantajoso devido ao seu alto custo, sendo utilizada ainda, na maioria dos casos, a técnica da colocefaléctomia.

CONCLUSÕES

A necrose asséptica da cabeça do fêmur têm ocorrência relativamente baixa na rotina da clínica de pequenos animais, porém essa afecção causa sintomas clínicos que acabam prejudicando a vida e o bem-estar do animal.

O conhecimento da etiologia, sinais clínicos e principalmente das alterações radiológicas são de suma importância para se conseguir um diagnóstico precoce da necrose asséptica da cabeça do fêmur, fator principal para se obter bons resultados com o tratamento escolhido.

REFERÊNCIAS BIBLIOGRÁFICAS

- BARBOSA, A. L. T. **Recuperação funcional coxo-femoral pós-operatória em cães: estudo clínico e biomecânico**. 2008. 66f. Dissertação (Mestrado em Cirurgia Veterinária). Centro de Ciências Rurais. Universidade Federal de Santa Maria. Santa Maria-RS.
- BIASI, F.; MOTTA, T.; BERGAMO, F. M. M. **Afecções ortopédicas de cães e gatos em crescimento**. Revista Cães e Gatos, v.95, n.3, p.24-25, 2000.
- DENNY, H.R.; BUTTERWORTH, S.J. **A guide to canine and feline orthopaedic surgery**. United Kingdom: Blackwell Science, 2000. 634p.
- ETTINGER, S.J.; FELDMAN, E.C. **Textbook of veterinary internal medicine**. 7^a ed. v 2. St. Louis: Saunders, 2010, 2217p.
- FOSSUM TW. **Cirurgia de Pequenos Animais**. 1st ed. São Paulo: Roca; p. 941-1042. 2002.
- HARASEN, G. **Orthopedics odds and ends**. Canadian Veterinary Journal, v.46, n.2, p.170-171, 2005
- LAFOND E.; BREUR GJ.; AUSTIN CC. **Breed susceptibility for developmental orthopedic disease in dogs**. J Am Anim Hosp Assoc 2002; 38(5):467-77.
- LIKA, E.; GJINO, P.; BELEGU, M.; DURO, S.; DIMCO, E.; SHERKO, E.; TURMALAJ, L. **Retrospective study on the treatment of aseptic necrosis of the femoral head in dogs**. Journal of Animal and Veterinary Advances, 11 (16) 2930-2933. 2012.
- SAKAMOTO, M.; SHIMIZU, K.; IIDA, SATOSHI.; AKITA, T.; MORIYA, H.; NAWATA, Y. **Osteonecrosis of the femoral head: a prospective study**. The Journal of Bone and Joint Surgery v. 79-B, n. 2, 1997 .
- SANTANA FILHO, M.V.; ATAN, J.B.C.D.; MULLER, L.C.C.M.; ESPOSITO, C.C.; SILVA, P.C.; FERREIRA, M.L. **Doença de Legg-Calvé-Perthes. Revisão bibliográfica**. PUBVET, Londrina, v. 5, n. 9, ed. 156, art. 1052, 2011.
- SLATTER, D. **Manual de cirurgia de pequenos animais**. 3^a ed. São Paulo: Manole, 2009.2v. 2714pp.

SOUZA, M.M.D.; RAHAL,S.C.; PADOVANI,C.R.; MAMPRIM, M.J.; CAVINI, J.H.
Afecções ortopédicas dos membros pélvicos em cães: estudo retrospectivo. Revista
Ciência Rural, Santa Maria, v.41, n.5, p.852-857, mai, 2011.

THRALL, D.E. **Diagnóstico de radiologia veterinária.** 5. ed., Rio de Janeiro: Elsevier,
2010. 832p.

TIAEN, G. **Estudo retrospectivo das radiografias de necrose asséptica da cabeça
femoral em cães.** Universidade de São Paulo- USP. 2012.

WARREN, D.V.; DINGWALL, J.S. **Legg-perthes disease in the dog-a review.**
Canadian Veterinary Journal. v. 13, no. 6, 1972.