

TUMOR UTERINO EM BOVINO – RELATO DE CASO

COSTA, Isadora Frazon

Mestranda em Medicina Veterinária da FMVZ UNESP – Botucatu

Distrito Rubião Jr., s/ n., CEP 18608-190 Botucatu – SP

SOUZA, Diego Gouvea

Doutorando em Medicina Veterinária da FMVZ UNESP – Botucatu

Distrito Rubião Jr., s/ n., CEP 18608-190 Botucatu – SP

CAMARGOS, Aline Sousa

Docente do Curso de Zootecnia do IF Goiano – Morrinhos

Rodovia BR-153, Km 633, CEP 75650-000 Morrinhos – GO

OBA, Eunice

Docente do Departamento de Reprodução Animal e Radiologia Veterinária da FMVZ
UNESP – Botucatu

Distrito Rubião Jr., s/ n., CEP 18608-190 Botucatu – SP

PRESTES, Nereu Carlos

Docente do Departamento de Reprodução Animal e Radiologia Veterinária da FMVZ
UNESP – Botucatu

Distrito Rubião Jr., s/ n., CEP 18608-190 Botucatu – SP



RESUMO

As descrições de tumores uterinos em bovinos não são freqüentes, embora o câncer uterino não seja um achado raro. Este relato apresenta o caso de um bovino do sexo feminino, raça Holandesa, 11 anos de idade, escore de condição corporal 3,5, oito partos e produção leiteira de sete litros à época do atendimento, que foi atendido a campo em propriedade rural de atividade leiteira. À palpação retal, foi diagnosticada uma massa tumoral de consistência firme no corpo do útero, estendendo-se até um dos cornos. Ao exame ultrassonográfico, foi confirmada a presença de tumoração no corpo uterino com 15,3 cm de diâmetro. O tratamento cirúrgico foi descartado pelo proprietário, devido aos riscos cirúrgicos e dificuldade com os cuidados pós-operatórios a campo. Anestro e ciclos estrais curtos, com 10 a 15 dias de duração, foram os principais sinais clínicos observados.

PALAVRAS-CHAVES: neoplasma, aparelho reprodutor, vaca, Holandês, ultrassonografia.

TUMOR – CASE REPORT

ABSTRACT

Descriptions of uterine tumors in cattle are infrequent, although uterine cancer is not a rare finding. This report presents the case of a bovine female, Holstein, 11 years of age, body condition score 3.5, eight births and seven liters of milk production at the time of the service, which was attended in rural property of dairy activity. During transrectal palpation, was diagnosed a tumor with firm mass in the body of the uterus, extending to one of the horns. Ultrasound exam confirmed the presence of the tumor in the uterine body with 15.3 cm diameter. Surgical treatment was discarded by the owner due to surgical risks and difficulty with postsurgical care at field. Anestrus and short estrous cycles, with 10-15 days of duration, were the main clinical signs.



KEYWORDS: neoplasm, reproductive system, cow, Holstein, ultrasonography.

INTRODUÇÃO

As descrições de tumores uterinos em bovinos não são freqüentes, embora o câncer uterino não seja um achado raro. Há grande divergência de opinião entre os autores com relação a sua incidência (BARROS et al., 1978).

Segundo Lucena et al. (2010), 13,87% das doenças de bovinos no Brasil são decorrentes de neoplasmas e lesões tumoriformes, das quais 8,7% acometem o trato reprodutor feminino. Já Ramos et al. (2008), relatam 2,22% casos de neoplasmas em bovinos, sendo o carcinoma de células escamosas o mais comum. Ainda neste estudo, os autores observaram que a maioria dos tumores no trato genital acometia o sexo feminino e a raça Holandesa, sem diferença significativa na idade dos animais.

As neoplasias uterinas são hormônio-dependentes. As fêmeas possuem elevada concentração de estrógeno, que promove o crescimento celular. O tecido adiposo transforma a androstenediona em estrona e, posteriormente, em estrógeno (SILVA et al., 2004).

No entanto, a malignidade dessas células neoplásicas está ligada à atividade de duas enzimas: glucose-6-fosfatase e 6-fosfogluconato-desidrogenase. Há uma correlação inversa entre a atividade dessas enzimas e o número de receptores de estrógeno, definindo se a neoplasia terá caráter benigno ou maligno (SILVA et al., 2004; NERURKAR et al., 1990).

RELATO DO CASO

Este relato apresenta o caso de um bovino do sexo feminino, raça Holandesa, 11 anos de idade, escore de condição corporal 3,5 (em escala de 1 a 5), 8 partos e produção leiteira de 7 litros à época do atendimento, que foi atendido a campo em propriedade rural de atividade leiteira no município de Manduri, SP.

Na anamnese, proprietário e funcionários relataram infertilidade do animal. O último parto havia ocorrido normalmente oito meses antes. Decorridos 90 dias do parto, o animal ainda apresentava anestro. O proprietário aplicou um protocolo hormonal na



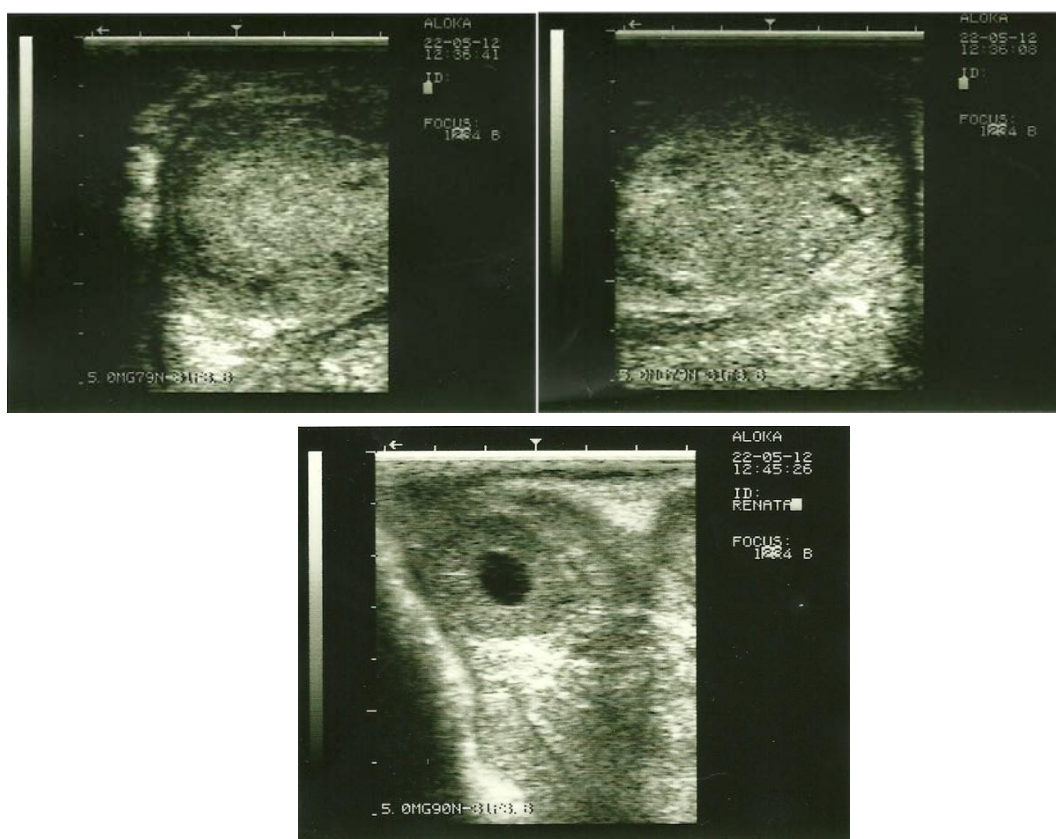
expectativa de retorno da atividade ovariana cíclica, sendo este: 3 ml de Lecirelina (Gestran, Tecnopec) no dia 0; 2 ml de Cloprostenol sódico (Ciosin, Schering-Plough) e 1 ml de Cipionato de Estradiol (ECP, Zoetis Pfizer) no dia 7. A fêmea foi alocada no lote com touro. Após quatro dias do término do protocolo e cópula com o touro, foi observado sangramento vaginal. Cios foram observados desde então em intervalos irregulares de 10 a 15 dias de duração, sem fertilidade. A vaca apresentou 3 crises de timpanismo aos 3, 13 e 15 dias após o protocolo hormonal.

Ao exame geral, foi observado edema na inserção do pescoço, pêlo sem brilho, área de fotossensibilização na região lombar com alopecia (Fotos 1 e 2) e presença de alguns carrapatos na inserção da cauda, apesar de os mesmos não terem sido observados no restante do rebanho.



À palpação retal, foi diagnosticada uma massa tumoral de consistência firme no corpo do útero, estendendo-se até um dos cornos. Ao exame ultrassonográfico (Ultrassom Aloka), foi confirmada a presença de tumoração no corpo uterino com 15,3 cm de diâmetro (Fotos 3 e 4), também observada no corno adjacente (Foto 5).





Foi realizada uma tentativa de coleta de material para exame histopatológico com pinça de Yomann por via intravaginal sem sucesso. Houve extravasamento de conteúdo rosado pela vagina (Foto 6).



Dez dias após, procedeu-se outra tentativa de coleta acompanhada de ultrassonografia. O resultado do exame histopatológico do material foi inconclusivo,



devido a quantidade insuficiente de amostra. São comuns na literatura relatos de índices altos de diagnósticos inconclusivos (CASAGRANDE et al., 2008; WATSON et al., 2008), principalmente nos casos de coletas realizadas a campo (LUCENA et al., 2010).

O tratamento cirúrgico foi descartado pelo proprietário, devido aos riscos cirúrgicos e dificuldade com os cuidados pós-operatórios a campo. O animal foi mantido, mesmo improdutivo, na fazenda, vindo a óbito poucos meses depois.

CONSIDERAÇÕES FINAIS

A maioria dos casos relatados de tumor uterino em vacas está relacionada a estudos de casuística de laboratórios de patologia animal ou achados *post-mortem* em abatedouros. Sendo, portanto, estudos sem informações de histórico do paciente, sintomas ou exames clínicos e de imagem. Neste contexto, o presente relato indica que anestro seguido de ciclos estrais curtos e inférteis podem ser indícios da presença de tumor uterino em bovinos.

REFERÊNCIAS

BARROS, C. S. L.; BARROS, S. S.; SANTOS, M. N.; ABAID, F. Adenocarcinoma de útero em bovino. Revista Centro Ciências Rurais, n. 8, v. 3, 277-281, 1978.

LUCENA, R. B.; PIEREZAN, F.; KOMMERS, G. D.; IRIGOYEN, L. F.; FIGHERA, R. A.; BARROS, C. S. L. Doenças de bovinos no sul do Brasil: 6706 casos. Pesquisa Veterinária Brasileira, n. 30, v. 5, p. 428-34, 2010.

CASAGRANDE, R. A.; MAZZOCCO, M. B.; FRIZON, R.; LENTZ D.; TRAVERSO, S. D.; GAVA, A. Doenças de bovinos diagnosticadas pelo Laboratório de Patologia Animal CAV/UEDESC de janeiro de 2000 a abril de 2008. 3º Endivet, Campo Grande, MS, p.55-56, 2008. (Resumo)



WATSON, E. N.; DAVID, G. P.; COOK, A. J. C. Review of diagnostic laboratory submissions of adult cattle 'found dead' in England and Wales in 2004. *Veterinary Records*, v. 163, p. 531-535, 2008.

SILVA, A. E.; SERAKIDES, R.; CASSALI, G. D. Carcinogênese hormonal e neoplasias hormônio-dependentes. *Ciência Rural*, v. 34, n. 2, p. 625-33, 2004.

NERURKAR, V.R. et al. Glucose-6-phosphate dehydrogenase and 6-phosphogluconate dehydrogenase activities in normal canine mammary gland and in mammary tumours and their correlation with oestrogen receptors. *Journal of Pathology*, v.102, p.191-195, 1990.

RAMOS, A. T.; SOUZA, A. B.; NORTE, D. M.; FERREIRA, J. L. M.; FERNANDES, C. G. Tumores em animais de produção: aspectos comparativos. *Ciência Rural*, v. 38, n. 1, p. 148-154, 2008.

